

## CIFOSIS ANGULAR DE LA COLUMNA VERTEBRAL: IDENTIFICACIÓN DEL MAL DE POTT EN UNA MOMIA GUANE PREHISPÁNICA DE COLOMBIA

Francisco Etxeberria\*, Willian M. Romero\*\*, Lourdes Herrasti\*\*\*

La descripción macroscópica de las lesiones sigue siendo una de las partes fundamentales de los estudios de paleopatología. Por esta circunstancia, se presenta una momia con una gibosidad de la columna vertebral que puede adscribirse a una característica cifosis angular.

En efecto, el consiguiente estudio radiográfico llevado a cabo, pone de manifiesto la existencia de una destrucción selectiva del cuerpo vertebral de las vértebras D11 y D12. La imagen es característica de una caries tuberculosa que asienta en ese lugar tal y como lo publica Jacques Mathieu Delpech en 1828, con la curvatura del raquis y los fenómenos nerviosos por compresión medular y abscesos por congestión, recordando al Dr. Percival Pott que lo había descrito en 1799.

En el caso que nos ocupa, una momia de sexo masculino y edad adulta joven encontrada en una cueva del departamento de Santander (Colombia), existe además una periostitis en la proximidad del trocánter menor del fémur izquierdo que puede obedecer al drenaje del pus hasta este punto a través del músculo psoas mayor, evolución normal de esta manifestación en muchos casos.

De este modo es razonable proponer el diagnóstico de tuberculosis, con lo que se amplía el catálogo de evidencias de esta enfermedad infecciosa que ha sido plenamente demostrada en la América Precolombina por Arriaza et al. (1995) y Lombardi (1995) a través del estudio del ADN del *Mycobacterium tuberculosis*.

**Palabras claves:** Tuberculosis, momias, paleopatología.

*The macroscopic description of lesions continues to be one of the fundamental parts of paleopathological studies. Under the same heading, we present a mummy with a hunchback of the vertebral column which can be ascribed to a cifosis angular condition.*

*The results of a radiographic study suggests the existence of a selective destruction of the spinal column in vertebrae D11 and D12. The image is characteristic of a tuberculosis type cavity which settles in place (establishes itself) such as described by Jacques Mathieu Delpech in 1828, with the curvature of the spine, and nerve conditions due to marrow compression and abscesses due to congestion as described by Dr. Percival Pott in 1799.*

*Our case is of a young adult, male mummy found in a cave in the Department of Santander, Colombia. In addition to the aforementioned, there exists a condition of periostitis near the lesser trochanter of the left femur that can result from the drainage of pus to this point through the large psoas muscle. In many cases, this is the normal evolution of this condition.*

*In this way, it is reasonable to diagnose this condition as tuberculosis, increasing the evidence for this infectious disease. This has been fully demonstrated in América Precolombina by Arriaza et al. (1995) and Lombardi (1995) through a DNA study of *Mycobacterium tuberculosis*.*

**Key words:** Tuberculosis, mummies, paleopathology.

La momia objeto de estudio pertenece a la colección custodiada por el Fondo de Promoción de la Cultura del Banco Popular. Un convenio interinstitucional facilitó su traslado al Laboratorio de Antropología Física de la Universidad Nacional de Colombia. De acuerdo al protocolo de registro, el espécimen fue encontrado en una cueva del departamento de Santander (Colombia) y donado a la institución hace tres décadas aproximadamente.

### Tuberculosis en América

En algunas ocasiones, la identificación de lesiones en soportes antiguos (tejidos en distinto gra-

do de conservación) ofrece garantías de diagnóstico, si bien, tal y como dicen Buikstra y Cook (1992: 47), el diagnóstico diferencial debe ser tenido muy en cuenta si consideramos que hay enfermedades que cursan con iguales signos y que, además, pueden evolucionar con el paso del tiempo.

Por tal motivo, cualquier referencia a las enfermedades infecciosas, como la tuberculosis, exige reconocer que sus manifestaciones han podido variar al igual que las cepas microbianas como el *Mycobacterium tuberculosis*.

Un registro documental muy completo sobre el padecimiento de esta enfermedad en el nuevo mundo ha sido recopilado por Jane Buikstra en

\*Facultad de Medicina, Universidad del País Vasco, Apartado 1606, San Sebastián, España. E-mail: antropologia@aranzadi-zientziak.org

\*\* Laboratorio de Antropología Física, Universidad Nacional de Colombia, Bogotá, Colombia.

\*\*\* Sociedad de Ciencias Aranzadi, San Sebastián, España.

Recibido: marzo 1999. Aceptado: diciembre 2000.

1981 en su revisión denominada *Prehistoric tuberculosis in the Américas*, donde hace un recorrido desde las crónicas hasta las evidencias directas.

Los relatos coinciden en su mayoría con la clínica de las manifestaciones conocidas hoy día que son equiparables a las manifestaciones constatadas en cerámicas, códices, huesos, momias y pinturas (Buikstra 1981 en Guerra 1990).

Algunos reportes ubican focos geográficos relacionados con este mal: Sonoma en California (Hooton 1930); El Palito en Puerto Cabello y Tacarigua en Valencia, Venezuela (Requena 1945); Mississippi (Bannon 1957); México (Jaen 1977); Perú y otros puntos de Suramérica (Allison y Gerszten 1973, 1984). En momias, García-Frías (1940), analiza radiográficamente varios enterramientos incaicos procedentes de la región de Jauja y Chancay. En estos casos, los cuerpos mostraban una lesión vertebral con destrucción por rarefacción, nódulos y focos calcificados en el parénquima pulmonar y evidencias de espondilitis tuberculosa (Guerra 1990: 100-102).

Morse (1961), revisó histológicamente las momias investigadas inicialmente por García-Frías, agregando elementos a favor de la existencia de tuberculosis antes de la conquista. Posteriormente Allison y col. (1973), encontraron varios desórdenes en órganos de un infante momificado perteneciente a la cultura nazca, datado en el 700 d. C. En los años siguientes, estos autores expusieron diferentes casos de tuberculosis, confirmando su propagación en las comunidades amerindias previas al desembarque europeo (Buikstra y Williams 1991).

Finalmente la demostración de la existencia de esta enfermedad en la América Pre-Colombina se ha producido con el caso presentado por Lombardi (1995) al II Congreso Internacional de estudios sobre Momias que tuvo lugar en Cargatena de Indias. Se trata de una momia de la cultura Nasca con espondilitis tuberculosa o mal de Pott y una antigüedad de 1000 años en donde se ha confirmado la presencia del *Mycobacterium tuberculosis* a través del estudio del ADN.

El mismo año, Arriaza et al. (1995) vuelven a demostrar la tuberculosis con la misma técnica en un individuo procedente del valle Azapa en Arica y de cronología Precolombina.

## La Enfermedad en Colombia Prehispánica

### a En territorio Muisca

Los primeros testimonios que acreditan la presencia de tuberculosis vertebral, tanto en la cultura muisca como en el resto del territorio colombiano, los presenta Rodríguez (1987) en una muestra ósea procedente del cementerio prehispánico de Soacha (siglos XI - XIII d. C.) en la sabana de Bogotá. El análisis osteológico de cinco tumbas excavadas (T-1, T-35, T-42, T-43, T-61) y una osamenta recolectada superficialmente, conducen al investigador a proponer este diagnóstico. Los seis ejemplares registran alteraciones vertebrales representadas por destrucción de cuerpos y segmentos paradisciales con cavitación de los mismos, comunes a los dos sexos y acentuadas en dos de los individuos.

Boada (1988), en el yacimiento arqueológico de Marín (Boyacá), informa sobre la presencia de alteraciones osteolíticas cavitatorias redondeadas en las vértebras lumbares desde L2 a L5 en el individuo N° 36, femenino adulto joven. El examen morfooscópico y radiológico sugiere el diagnóstico de TBC.

Los casos de tuberculosis advertidos en la muestra de Soacha, fueron objeto de una revisión monográfica por parte de Arregocés (1989), confirmando la propuesta argumentada inicialmente por J.V. Rodríguez, quien agregó nuevos elementos al conocimiento del estado patológico, demográfico y nutricional de la población muisca que ocupó este punto del altiplano y que fueron comparados con otras muestras procedentes de varios lugares de la Cordillera Oriental—muiscas, laches, guanés, chitareros— (Rodríguez 1992, 1996).

### b En territorio Guane

Los antecedentes de la enfermedad en la región guane corresponden al trabajo publicado por Correal y Flórez (1992) quienes estudiaron dos momias guanés realizando radiografías y escanografía, lo que permitió evidenciar entidades patológicas compatibles con TBC en un individuo adulto femenino y una calcificación pulmonar en un infante.

La momia N° I G-194, femenino adulto joven, muestra imágenes nodulares calcificadas a nivel parenquimatoso y subpleural en el hemitórax izquierdo, que pueden ser granulomas relacionados con TBC, no extendidas al tejido óseo, según se advierte en las placas radiográficas y escanografi-

cas. La momia N° 2, G.12980, infantil, presenta un engrosamiento y calcificación pleural lobular, acentuada al lado derecho. La antigüedad de los especímenes es de  $1325 \pm 160$  A.P. para la momia N° 1 y  $495 \pm 235$  A.P., en la momia N° 2 (Correal y Flores 1994: 84-86).

Un nuevo registro para el área en cuestión, fue expuesto por Romero (1995) en la momia Mom-0003, adulto masculino de unos 30-35 años. Su estudio radiográfico fue realizado por el Dr. Hernando Morales en la unidad radiológica de la Clínica Palermo de Santafé de Bogotá. El mismo caso fue ampliamente documentado y discutido en 1996 en el marco del *Seminario Internacional de Paleopatología Humana* celebrado en Santafé de Bogotá (Colombia).

#### c Otras regiones del país

Una de las evidencias más claras sobre este padecimiento en zonas lejanas a las ya mencionadas, es descrita por Rodríguez (1997) en el individuo T1, masculino de 35-40 años, procedente de Bugalagrande en el Valle del Cauca (perteneciente al periodo Quimbaya Tardío: siglos XI-XVI d. C.). El esqueleto muestra trastornos en diversos puntos del cuerpo, evidenciados por abscesos en cráneo, mandíbula, costillas, vértebras y pelvis. Las secuelas de la enfermedad están representadas en la particular cifosis angular o giba del tuberculoso, cavitaciones, cloacas y demás lesiones osteolíticas que coinciden con las propuestas de otros autores para casos semejantes reconocidos diferencialmente. Las irregularidades encontradas en diversos huesos argumentan un mal de Pott, causante de la muerte del individuo, tras notable resistencia inmunológica debida a su buen estado físico y nutricional (Rodríguez, 1997b: 2-4).

#### d Proyección de los estudios paleopatológicos a nivel nacional

Las hipótesis sobre la trascendencia de la enfermedad en material arqueológico son tratadas desde varios puntos de vista por J.V. Rodríguez,

quien a su vez, es el investigador que más ha explorado su existencia precolombina, reseñándola en repetidas ocasiones. Este autor analiza cuatro variables globales en la difusión de las enfermedades infecciosas resumidas así: 1) Incremento demográfico; 2) Falta de higiene; 3) Malnutrición; 4) Convivencia con vectores transmisores de enfermedades (Rodríguez 1996, 1997c).

La revisión documental de la alteración en el país deja ver un panorama poco extenso, lo que sugiere distintas cuestiones. Por un lado, que la infección fue poco recurrente en la población aborigen o que los restos humanos recuperados en el país, no han sido estudiados suficientemente desde el presupuesto del estado de salud/enfermedad de las poblaciones nativas, con lo cual el marco diagnóstico sería más amplio (Romero 1997). Todo ello, sin descartar el importante aporte de muchos investigadores como Felipe Cárdenas, Sonia Göggel, Felipe Guhl, Hugo Sotomayor y otros investigadores, que han contribuido a cimentar con sus obras las bases de la paleopatología colombiana.

### Materiales y Métodos

#### Materiales

Se analiza una momia indígena registrada como guane, según ficha de clasificación *Mom-0003* y protocolo del Fondo de Promoción de la Cultura de Colombia.

#### Métodos

Con miras a documentar el estado físico de la momia se realizaron los siguientes estudios: a) Morfoscópico: descripción de rasgos externos cualitativos; b) Antropométrico: se evaluaron rasgos métricos, básicamente para establecer la edad (Isican y Loth 1989), sexo (Burgos et al. 1996; Rodríguez 1994b, 1995; Romero 1995), ancestros (Rodríguez 1994b, 1995 para comparar con Rodríguez 1992) y estatura (Genovés 1966, respaldados en los resultados de Rodríguez 1992); c) Paleopato-

Tabla 1. Resumen de los principales aspectos inscritos en el protocolo del Fondo de Promoción de la Cultura del Banco Popular (30-05/ 1995).

*Momia 3. Casa Museo Marqués de San Jorge*

Clasificación	Material	Estado	Cultura	Sexo	Clase	Entierro	Ajuar	Posición	Adquisición	Observación
Mom-0003	Momia	Regular	Guane	M	Artificial	Cueva	No	Fetal	Donación	Acéfala

lógico: enfatizando en el diagnóstico diferencial visto desde la anatomía patológica; d) Radiológico: revisión interna del individuo, apoyados con técnicas de Rx, en las normas anteroposterior (AP), lateral (L) y sus respectivos detalles, con el fin de diferenciar lo normal de lo patológico (Thillaud 1992: 82). Las dos perspectivas se agrupan en el método de reconstrucción biológica en su nivel de análisis individual e intragrupal (Rodríguez 1994b); e) Genética Molecular: se extrajeron fragmentos de tejido blando (5 mg.) para el banco genético de la Universidad Nacional, con dicha muestra se pudo confirmar el sexo del individuo, gracias a la ampliación genómica por la técnica del PCR (Burgos et al. 1996).

## Resultados

### Descripción morfológica general

La momia se encuentra desenfundada y sin cabeza por las intervenciones perpetradas en fechas recientes con lo que se ha perjudicado su estado original. En el cuerpo se diseminan pequeñas perforaciones causadas probablemente por la fauna cadavérica manifestada en las diversas etapas de transformación necrótica (Krogman e Iscan

1986; Reverte 1991). Un vistazo al flanco derecho advierte la destrucción del material, donde se contempla remoción de tejidos –desde epitelios hasta hueso–, tal vez para intentar percibir su interior. En esta manipulación debieron desmembrar las partes faltantes que estarían mejor preservadas.

La pérdida de la cabeza parece justificarse por su desarticulación debida a un mal manejo desde la exhumación, traslado, depósito, desenfundamiento u otra labor de inspección (Romero 1997). Los aspectos más interesantes en el contexto anatomo-patológico del ejemplar se ubican en el tórax, en donde centraremos ahora nuestra atención.

El cuerpo presenta una postura de flexión forzada con evidente deformación torácica por encurvamiento angular de la columna vertebral o gibosidad a nivel dorsal. Esta deformación puede ser considerada macroscópicamente como anormal y se define como una característica cifosis angular (Figura 1).

El tórax, en su costado derecho, descubre partes internas como costillas, restos pulmonares y digestivos, tras pérdida de tejidos post-mortem, que alcanza a la escápula del lado izquierdo (Figura 2).

La cintura pélvica refleja las huellas del envoltorio y ligaduras de sujeción del enfardelamiento.

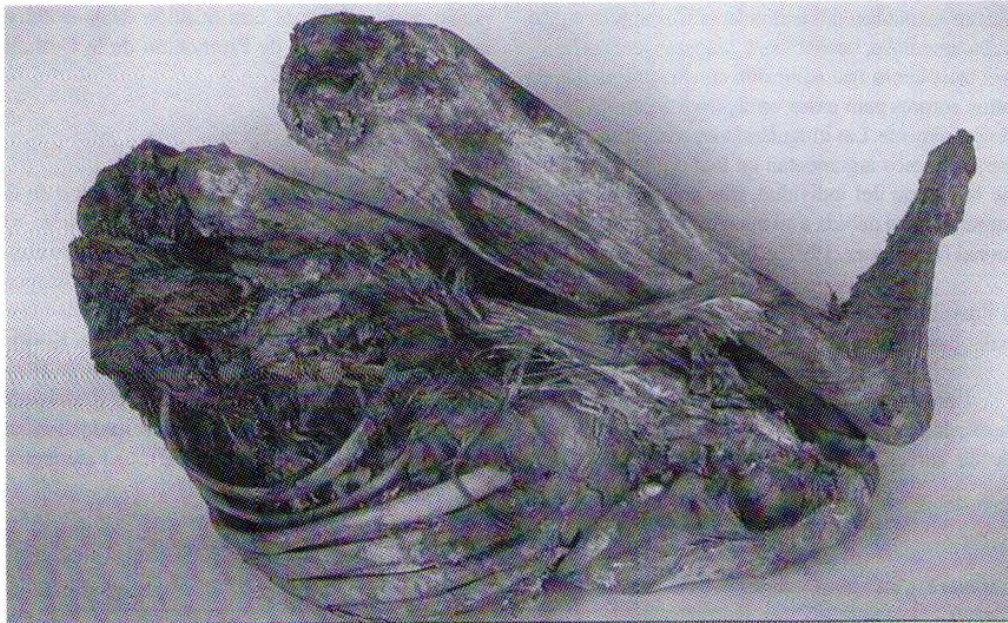


Figura 1. Vista del lado derecho de la momia. El deterioro es importante en este lado como consecuencia de las manipulaciones de que ha sido objeto

De las extremidades inferiores sólo se conserva el lado izquierdo.

### Diagnosís Antropológica

a) Estimación de la edad: Básicamente se consideró la terminación esternal de la cuarta costilla conforme a los criterios de Iscan y Loth (1989) que situarían en la quinta fase. También se ha considerado el grado de maduración esquelética percibido en el examen radiográfico (Morales, comunicación personal, mayo de 1996). De todo ello se deriva un rango de edad que oscila entre los 30 y los 42 años.

b) Determinación del sexo: El sexo pudo verificarse por observación directa de los genitales externos (Romero 1995) y la comprobación genética de los cromosomas sexuales, a través de análisis moleculares, en el Instituto de Genética de la Universidad Nacional, correspondiendo a un individuo masculino (Burgos et al. 1996).

c) Estimación de ancestros: Debido a que la momia no tiene cabeza la determinación de sus rasgos fenotípicos representan una tarea difícil. No obstante por tratarse de un individuo indígena, nos basamos en el patrón morfológico guane advertido por Rodríguez 1992, con las debidas limitaciones del caso, que son motivo de otro estudio (Romero 1997).

d) Reconstrucción de la estatura: Para la talla empleamos el patrón mongoloide, utilizando la fórmula desarrollada por Genovés (1966) para reconstruir la estatura en adultos, teniendo en cuenta que la ecuación fue diseñada con base en indígenas mesoamericanos. La estatura de la muestra según longitud de la tibia es de  $162,7 \text{ cm} \pm 3,27 \text{ cm}$ .

### Genética Molecular

Se extrajeron fragmentos de tejido blando (5 mg) para el banco genético de la Universidad Nacional y con dicha muestra se pudo confirmar el diagnóstico sexual del individuo a través de la identificación de cromosomas del sexo. Los estudios subsiguientes son, asimismo, objeto del Trabajo de Grado del estudiante de Antropología Camilo Fernández. Quedan pendientes los estudios de ADN que traten de identificar gérmenes como *Mycobacterium tuberculosis*.

### Estudio Radiológico

El dictamen correspondiente a esta materia fue realizado por el Dr. Hernando Morales Garzón y fue revisado y respaldado por el Dr. Pedro Morales, patólogo del Instituto de Medicina Legal.




Figura 2. Vista del lado izquierdo de la momia. Si bien el cuerpo se encuentra flexionado de forma forzada, la espalda muestra una gibosidad característica como consecuencia de una cifosis angular

Las imágenes corresponden a un individuo adulto maduro. Las impresiones proyectadas de la región abdominal manifiestan calcificación leve en las paredes por la presencia de órganos internos o restos de ellos pegados a las paredes con engrosamiento de las mismas.

Lo más destacado del estudio radiológico se localiza a nivel medio de la columna vertebral. De este modo, se identifica una osteólisis selectiva a la altura de las vértebras dorsales D-11 y D-12 (Figura 3). La progresiva destrucción ósea provocó el colapso de estas vértebras con la característica angulación raquídea que se identificaba en el examen externo. En los tejidos blandos circundantes se observa una discreta radiopacidad.

La imagen radiológica concuerda con una espondilitis infecciosa que por su lugar topográfico puede ser interpretada como tuberculosa. No hay otras imágenes degenerativas articulares en la columna vertebral.

El fémur izquierdo presenta un engrosamiento de la cortical en la proximidad del trocánter menor. El aspecto es semejante al de una periostosis que bien pudiera guardar relación con el drenaje natural del proceso infeccioso a través del músculo psoas.

## Discusión

El diagnóstico diferencial nos permite separar criterios de evaluación de la tuberculosis vertebral, o mal de Pott, de otras tantas alteraciones que cursan con cuadros parecidos como son la actinomicosis y brucelosis principalmente, y otras infecciones del hueso.

Marsik y Palfi (1992), que han reportado varios casos desde el punto de vista de la paleopatología, consideran que la tuberculosis vertebral es la más frecuente de las formas tuberculosas osteoarticulares. En la mayor cantidad de casos, la infección destruye el disco y los cuerpos vertebrales adyacentes (Figura 4). En la cintura pélvica produce abscesos pósticos que drenan a través de los músculos psoas hasta las fosas ilíacas internas y trocánteres femorales menores, en donde se manifiesta por una periostosis discreta. Radiológicamente la destrucción geódica intrasomática ratifica el diagnóstico.

Cuando se involucra la región lumbo-sacra suelen fusionarse la 5ª lumbar con la 1ª sacra, generalmente acarreado destrucción del disco, signos erosivos en el sacro y absceso en el músculo piramidal, lo que permite diagnosticar con buen

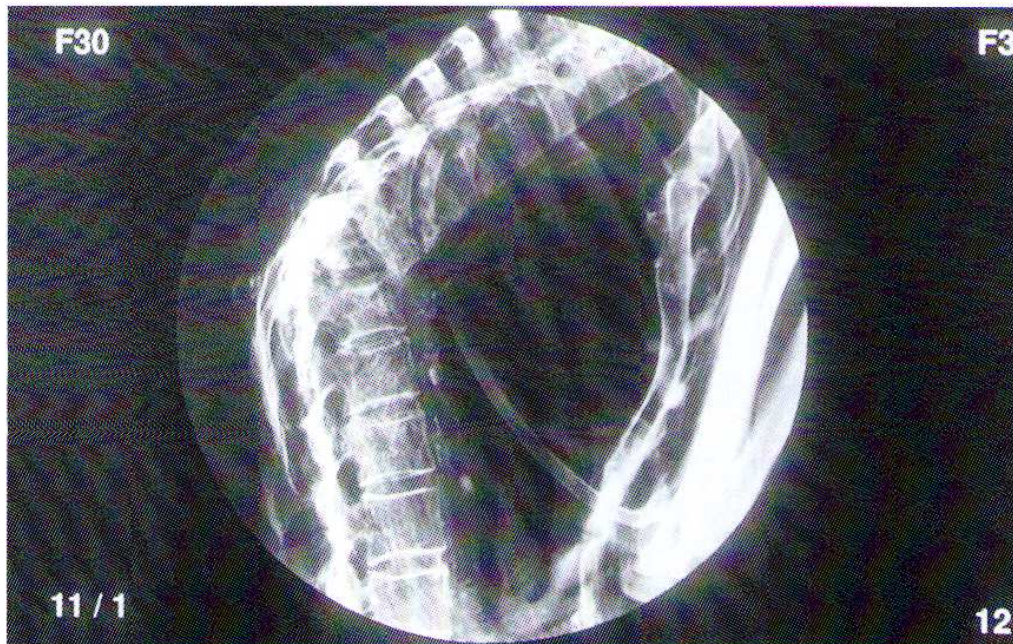


Figura 3. La radiografía lateral de la columna vertebral muestra una destrucción selectiva de las vértebras D11 y D12 con aplastamiento anterior por osteólisis generalizada. La imagen es característica del mal de Pott o tuberculosis espinal

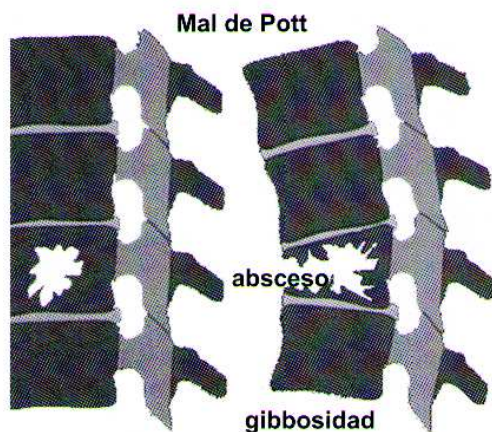


Figura 4. La osteólisis asienta en el cuerpo vertebral que experimenta un aplastamiento anterior con lo que se va instaurando progresivamente una cifosis angular

grado de certeza el mal de Pott (Marsik y Palfi 1992: 95-97).

Para Brothwell (1987), la infección vertebral destruye el tejido óseo combinando la alteración en varios huesos, p.e. columna-costilla, costilla-esternón, columna-cadera, etc., y en los casos avanzados se desplaza a las articulaciones distales. Por tanto la región preferiblemente afectada es la torácica o lumbar, pasando consecutivamente de una vértebra a otra que provocan una acentuación de la cifosis de tipo angular y orientan el diagnóstico (Brothwell 1987: 187-191).

En cualquier caso no todas las formas gibosas aludidas en cerámicas y momias deben corresponder a esta entidad nosológica, tal y como nos recuerdan Guerra (1990) y Sotomayor (1990, 1992) que

### Referencias Citadas

- Arregoces, C. F.  
1989 *Paleopatología de Algunos Restos Óseos de una Muestra Esquelética de Soacha, Cundinamarca, con Especial Referencia a Tuberculosis*. Tesis de Grado, Carrera de Antropología, Universidad Nacional de Colombia, Bogotá.
- Arriaza, B.T., W. Salo, A. Aufderheide y T. Holcomb  
1995 Pre-Columbian Tuberculosis in Northern Chile: Molecular and Skeletal Evidence. *AJPA* 98: 37-45.
- Boada, A.M.  
1988 Las Patologías Óseas en la Población de Marín. *Boletín de Arqueología* 3 (1): 1-23.
- Brothwell, D.R.  
1987 *Desenterrando Huesos. La excavación, Tratamiento y Estudio de Restos del Esqueleto Humano*. Fondo Cultura Económica, México.
- Buikstra, J.E. y D.C. Cook  
1992 Paleopatología. *Paleopatología e Paleopidemiología: Estudios Multidisciplinarios*. Escuela Nacional de Saúde Pública; Fundação Oswaldo Cruz, Panorama ENSP, Sao Paulo.
- Buikstra, J. y S. Williams  
1991 Tuberculosis in the Americas. Current perspectives. In *Human Paleopathology, Current Syntheses and Future Options*, edited by D. Ortner and A. Aufderheide, pp. 161-172. Smithsonian Institution Press, Washington, DC.
- Burgos, J., O. Clavijo y C. Fernández  
1996 Determinación del sexo en momias empleando PCR. *II Encuentro de Medicina y Arqueología en Colombia. Resúmenes de Ponencias, I*. Asociación Colombiana de Paleopatología, Santafé de Bogotá.
- Correal, G. e I. Florez  
1992 Estudio de las momias guanes de la Mesa de los Santos, Santander, Colombia. *Rev. Acad. Col. Cienc. Exac. Fis. y Nat.* 18 (70): 283-290.
- Correal, G. e I. Florez  
1994 Observaciones osteoscópicas, escanográficas y Rx en

recomiendan actuar con cautela frente a los signos externos y aparentes. Por tal motivo, el diagnóstico debe estar basado en criterios de fiabilidad con la anatomía patológica macroscópica, la imagen radiográfica y la determinación microbiológica.

Al comparar los resultados con los presentados en otros estudios realizados hasta el momento en Colombia, se constata una cierta concordancia en lo relativo a la destrucción selectiva de dos vértebras contiguas con cavitaciones y desarrollo de la conocida giba del tuberculoso (cifosis angular), p.e. en Soacha, T-1 y T-35 (Rodríguez 1987); Bugalagrande, T-1 (Rodríguez 1997) y el individuo M-0003 del presente estudio. En el individuo N° 36 procedente de Marín, no se menciona la deformidad y sin embargo se hace alusión a un absceso que drenó por la cavidad medular, produciendo paraplejia (Boada 1988: 6).

Como consecuencia de la marcada cifosis dorsal, el esternón se muestra incurvado de forma anormal, quizás por la adaptación que ha requerido el tórax ante el hundimiento de la columna vertebral.

*Agradecimientos.* Los autores agradecen la valiosa colaboración de las diferentes personas que hicieron posible el desarrollo de la presente investigación, en especial al Dr. José Vicente Rodríguez quien respaldó esta iniciativa a través del proyecto *Bioantropología de la población prehispánica de la Cordillera Oriental de Colombia*. De igual modo al Dr. Hernando Morales G. de la Clínica Palermo, quien realizó los análisis Imagenológicos. Igualmente a los antropólogos Luis Francisco López, Ángel María Medina y Rigoberto Sanabria, por sus sugerencias y ayuda técnica. Finalmente, al Fondo de Promoción de la Cultura y a su Director el Dr. Pedro Lemus y la Antropóloga Doris Rojas, por facilitar la muestra de estudio.

- dos momias de la Mesa de los Santos (Departamento de Santander): un posible caso de T.B.C. *Arte Rupestre Guane de la Mesa de los Santos*, 79-96 (Apendice). Alcaldía Municipal de Floridablanca, Casa de la Cultura Piedra del Sol, Ed. La Bastilla, Bucaramanga.
- Genoves, S.  
1966 *La proporcionalidad entre los huesos largos y su relación con la estatura en restos mesoamericanos*. Serie Antropológica 19. Instituto de Investigaciones Históricas, Universidad Autónoma de México, México, D. F.
- Guerra, F.  
1990 *La Medicina Precolombina*. Instituto de Cooperación Iberoamericano, Comisión Quinto centenario, Ediciones de Cultura Hispánica, México, D. F.
- Iskan, M.Y. y S.R. Loth  
1989 Osteological Manifestations of Age in the Adult. *Reconstruction of Life from Skeleton*, editado por M.Y. Iskan y K. Kennedy, Willy Liss, New York, pp. 23-40.
- Krogman, W.M. y M.Y. Iskan  
1986 *The Human Skeleton in Forensic Medicine*. Charles C. Thomas Publishers, Springfield.
- Lombardi, G.P.  
1995 Detección de *Mycobacterium tuberculosis* en una momia de la cultura Nasca con mal de Pott. Cuaderno de resúmenes del II Congreso Internacional de Estudios sobre momias. Cartagena de Indias.
- Marsik, A. y G. Palfi  
1992 Problèmes du diagnostic différentiel de la tuberculose des squelettes. *Munibe (Antropología-Arkeologia)*, Suplemento 8: 95-98.
- Reverte, J.M.  
1991 *Antropología Forense*. Ministerio de Justicia, Madrid.
- Rodríguez, J.V.  
1987 *Análisis Osteométrico, Osteoscópico, Patológico y Dental de los Restos Óseos de Soacha*. Instituto Colombiano de Antropología, Informe Preliminar. Bogotá.
- Rodríguez, J.V.  
1992 Características Físicas de la Población Prehispánica de la Cordillera Oriental de Colombia. Implicaciones Etnogenéticas. *Maguaré* 8: 7-45.
- Rodríguez, J.V.  
1994b *Introducción a la Antropología Forense. Análisis e Interpretación de Restos Óseos Humanos*. Anaconda Ed., Santafé de Bogotá.
- Rodríguez, J.V.  
1995 Identificación de Sexo, Edad, Patrón Racial y Estatura en Restos Óseos Humanos. *Odontología Forense*. Ecoe Ed., Santafé de Bogotá.
- Rodríguez, J.V.  
1996 *Dieta, Salud y Demografía Prehispánica en la Cordillera Oriental de Colombia: Mitos y Realidades Sobre el Bienestar Aborigen*. Departamento de Antropología, Facultad Ciencias Humanas, Universidad Nacional de Colombia, Santafé de Bogotá.
- Rodríguez, J.V.  
1997a *Bioantropología de los Restos Óseos Humanos Provenientes del Monitoreo Arqueológico del Gasoducto de Occidente (Mariquita-Yumbo)*. Informe presentado a Fernando Bernal, D.I. Ingenieros Consultores, Santafé de Bogotá.
- Rodríguez, J.V.  
1997b *Un Caso de Tuberculosis Ósea Prehispánica Proveniente de Bugalagrande, Valle del Cauca*. Laboratorio de Antropología Biológica, Universidad Nacional de Colombia, Santafé de Bogotá (inédito).
- Rodríguez, J.V.  
1997c *La Tuberculosis en Colombia Prehispánica*. Laboratorio de Antropología Biológica. Universidad Nacional de Colombia Santafé de Bogotá. (Inédito).
- Romero, W.M.  
1995 *Momias de los Andes Orientales Colombianos: Análisis Anatómico y Consideraciones Generales de unas Muestras Pertenecientes a la Casa Museo "Marqués de San Jorge"*. Informe Preliminar. Fondo de Promoción de la Cultura del Banco Popular, Laboratorio de Antropología Biológica, Santafé de Bogotá.
- Romero, W.M.  
1997 *Estudio Bioantropológico de las Momias del Museo Arqueológico Marqués de San Jorge*. Fondo de Promoción de la Cultura del Banco Popular, Trabajo de Grado Carrera de Antropología; Universidad Nacional de Colombia, Santafé de Bogotá.
- Sotomayor, H.A.  
1990 Enfermedades en el Arte Prehispánico Colombiano. *Boletín Museo del Oro* 29: 63-73.
- Sotomayor, H.A.  
1992 *Arqueomedicina de Colombia Prehispánica*. Cafam, Comisión Quinto Centenario, Santafé de Bogotá.
- Thillaud, P.L.  
1992 El Diagnóstico Retrospectivo en Paleopatología. *Munibe (Antropología-Arkeologia)*, Suplemento 8: 81-88.